

## Caso clínico

## Tumor fibromixoma lipoesclerosante óseo. Presentación de un caso y revisión de la literatura

Técualt-Gómez R,\* Atencio-Chan A,\*\* Cario-Méndez AG,\*\*\* Amaya-Zepeda RA,\*\*\*  
Balderas-Martínez J,\*\*\* González-Valladares JR\*\*\*

Hospital de Ortopedia «Dr. Victorio de la Fuente Narváez», IMSS

**RESUMEN.** El tumor fibromixoma lipoesclerosante óseo (TFMLE) fue descrito inicialmente por Ragsdale en 1986, como una lesión fibroósea polimórfica de hueso con una mezcla de elementos histológicos incluyendo lipoma, fibroxantoma, mixoma, mixofibroma, necrosis grasa, osificación isquémica, áreas de displasia fibrosa y rara vez cartílago o cambios quísticos. La localización más frecuentemente descrita es en la región intertrocanterica del fémur. Es un hallazgo en pacientes asintomáticos o bien estar asociado a fractura. Radiológicamente es una lesión lítica, geográfica, de margen bien definido y habitualmente esclerótico, en algunos casos puede observarse mineralización en el interior de la lesión o un cierto grado de expansión en el contorno. Se ha descrito la estrecha relación del TFMLE con la displasia fibrosa por las características histológicas y la presencia de una mutación *Gsa*, otra hipótesis de la etiología de la lesión incluye la reacción de la displasia fibrosa a la fatiga por estrés.

**Palabras clave:** tumor, hueso, fibromixoma, displasia, esclerosis.

**ABSTRACT.** The bone liposclerosing myxofibrous tumor (LSMFT) was initially described by Ragsdale in 1986 as a polymorphic fibroosseous bone lesion with a mix of histologic elements that include lipoma, fibroxanthoma, myxoma, myxofibroma, fat necrosis, ischemic ossification, areas of fibrous dysplasia, and infrequent presence of cartilage or cystic changes. The most frequently reported location is the intertrochanteric area of the femur. Radiologically it is a lytic, geographic lesion, with well-defined margins and usually sclerotic. In some cases findings include mineralization inside the lesion or a certain degree of expansion to the contour. The close relationship between LSMFT and fibrous dysplasia has been described based on the histologic characteristics and the presence of the *Gsa* mutation. Another hypothesis of the etiology of the lesion is the reaction of fibrous dysplasia to stress.

**Key words:** tumor, bone, fibromixoma, dysplasia, sclerosis.

\* Jefe de Servicio de Cirugía de Tumores Músculo-Esqueléticos.

\*\* Adscrito al Servicio de Anatomía Patológica.

\*\*\* Adscrito al Servicio de Cirugía de Tumores Músculo-Esqueléticos.

Unidad Médica de Alta Especialidad (UMAЕ).

Dirección para correspondencia:

Dr. Romeo Técualt-Gómez

Mollendo Núm. 617,

Col. Lindavista, CP 07300,

Deleg. Gustavo A. Madero, México, D.F.

Tel: 55860204 y 55867201

E-mail: drtecualt@prodigy.net.mx; dromeotecualt@hotmail.com

Este artículo puede ser consultado en versión completa en <http://www.medigraphic.com/actaortopedica>

### Introducción

El fibromixoma lipoesclerosante óseo (TFMLE) es una neoplasia benigna fibroósea de reciente descripción que tiene una predilección por la región intertrocanterica del fémur; se presenta entre la segunda y séptima década de vida, con una media de 40 años.<sup>1,2</sup> Habitualmente es un hallazgo incidental en pacientes asintomáticos o puede estar asociado a fractura hasta en 10% de los casos.<sup>1</sup> El aspecto radiológico es de una lesión lítica, geográfica, bien delimitada, con bordes esclerosos con calcificaciones en el interior, sin reacción perióstica (*Figura 1*). Se caracteriza por una mezcla de elementos histológicos fibroóseos, necrosis grasa e

infarto óseo.<sup>1,3,4</sup> Entre 10 y 16% puede sufrir transformación sarcomatosa.

El presente trabajo presenta un caso de TFMLE.

### Presentación del caso clínico

Masculino de 80 años de edad, sin antecedentes de importancia para su padecimiento actual, que inició desde Noviembre de 2010 con coxalgia derecha, con disminución del dolor a la ingesta de AINE. Evolucionó con dolor continuo e incremento de la intensidad hasta llegar a la incapacidad funcional de la extremidad pélvica afectada. Inicialmente fue manejado en otra institución, donde se le realizó biopsia, con reporte de osteonecrosis, médula ósea grasa, fibrosis y calcificaciones. Se envió al Hospital de Ortopedia «Dr. Victorio de la Fuente Narváez», IMSS, al Servicio de Cirugía de Tumores Músculo-Esqueléticos en Febrero del 2011. A la exploración física dirigida de la extremidad pélvica derecha, se observó una cicatriz de biopsia previa a nivel lateral del muslo proximal derecho, sin alteraciones de la superficie cutánea ni aumento de volumen; presentaba arcos de movilidad de cadera y rodilla conservados, dolorosos en sus últimos grados. Estudios paraclinicos normales. Las radiografías mostraron una zona lítica en la región intertrocanterica derecha, de 6 x 3 cm, geográfica, con bordes esclerosos, calcificaciones aisladas en su interior, con la cortical íntegra, sin reacción perióstica ni datos de afección a tejidos blandos (*Figura 1*). Los cortes axiales de la tomografía axial computarizada evidenciaron lesión lítica, bien delimitada, con calcificaciones en su interior y dilatada al fémur proximal (*Figura 2*). El estudio de resonancia magnética hizo patente una lesión con bordes escleróticos bien marcados, con señal baja en T1 y señal alta en T2, sin ruptura de la cortical, sin afección a tejidos blandos (*Figura 3*).

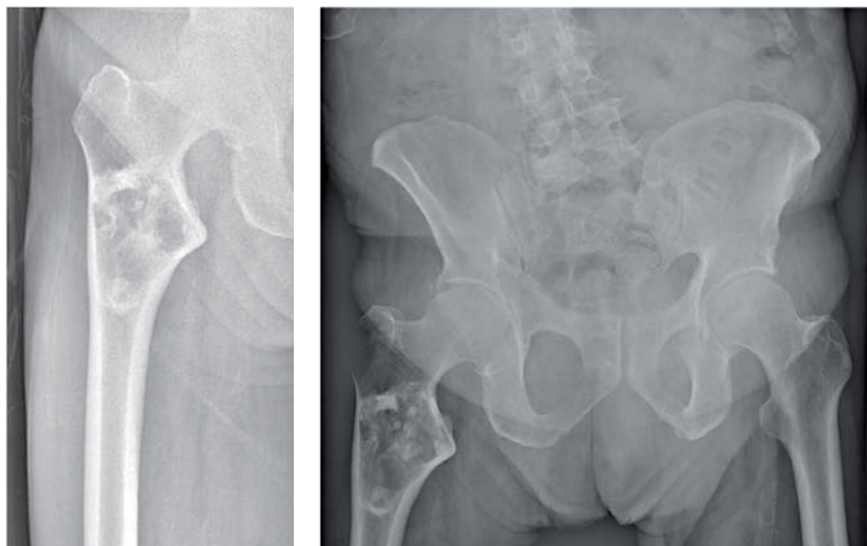
Se realizó protocolo de estudio completo y revisión del material histológico inicial, sin poderse definir alguna entidad histológica. Se programó para manejo quirúrgico de la lesión.

Se llevó a cabo la resección tumoral con legrado exhaustivo de la cavidad y posteriormente se colocó polimetilmetacrilato, dejando la cavidad adecuadamente ocluida. Se obtuvo un material macroscópicamente de color blanquecino, denso y fibroso. Por patología, se reportó un tejido calcificado abundante con extensión hacia el canal medular femoral, sin evidencias de malignidad, con el diagnóstico histopatológico definitivo de fibromixoma lipoesclerosante óseo (TFMLE) con base en las características histológicas, consistentes con áreas de tipo displasia fibrosa, infarto óseo con calcificación distrófica, necrosis grasa, fibrosis y cambios mixoides (*Figura 4*).

### Discusión

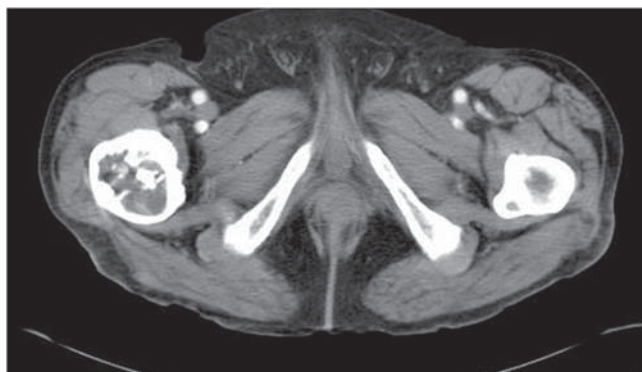El tumor fibromixoma lipoesclerosante óseo (TFMLE) fue descrito inicialmente por Ragsdale, en 1986, como una lesión fibroósea polimórfica de hueso con una mezcla de elementos histológicos, incluyendo lipoma, fibroxantoma, mixoma, mixofibroma, necrosis grasa, osificación isquémica, áreas de displasia fibrosa y, rara vez, cartílago o cambios quísticos.<sup>1,5,6,7,8</sup> Tiene predilección por el fémur proximal y la región intertrocanterica en 91% de los casos. La relación hombre:mujer es de 1:1.<sup>1</sup> El dolor en el sitio de la lesión es el síntoma más común (48%), con un período de duración de semanas a años y limitación de la movilidad.<sup>1</sup> Diez por ciento presenta fractura en terreno patológico y 40% es hallazgo incidental.<sup>9</sup>

La apariencia radiológica del TFMLE es de una lesión lítica, geográfica, de margen bien definido y habitualmente esclerótico; en algunos casos puede observarse mineralización en el interior de la lesión o un cierto grado de expansión en el contorno (*Figura 1*). En la tomografía se observan zonas de bajo valor de atenuación por la presencia de tejido mixoide, esclerosis marginal y una matriz mineralizada globular e irregular (*Figura 2*).<sup>10</sup> En la resonancia magnética es una lesión bien definida, hiperintensa en secuencias potenciadas en T2 por el contenido mixoide y presencia de



**Figura 1.**

Lesión lítica intertrocanterica, bien delimitada, de bordes esclerosos, geográfica, con calcificaciones en su interior.

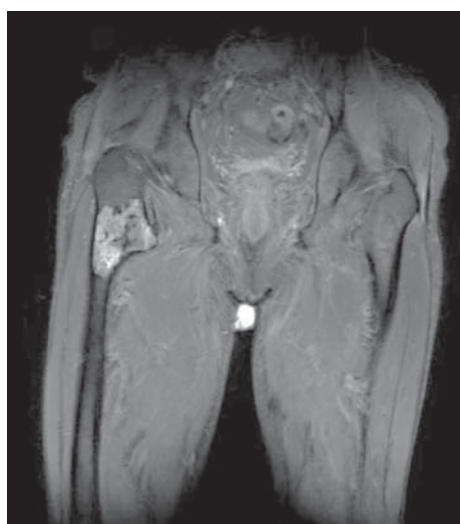
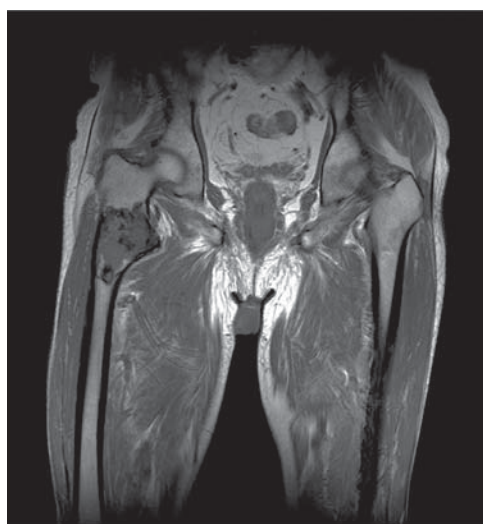


**Figura 2.** TAC. Cortes axiales con lesión intertrocanterica, lítica, de bordes esclerosos y expansión de la cortical con calcificaciones en su interior.

un borde escleroso (*Figura 3*). La gammagrafía suele mostrar una captación ligera-moderada del trazador.<sup>2</sup>

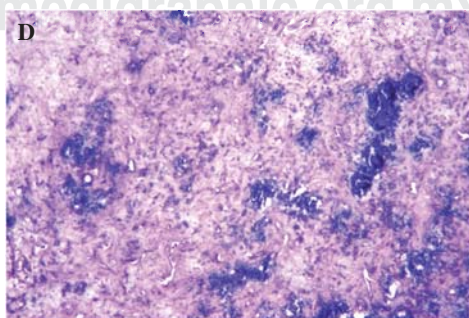
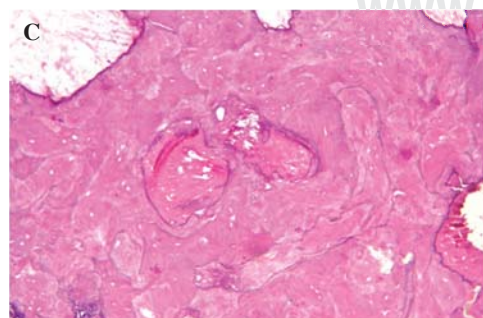
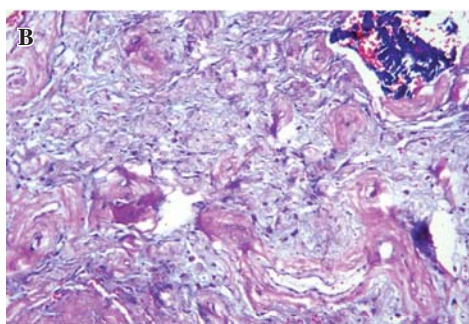
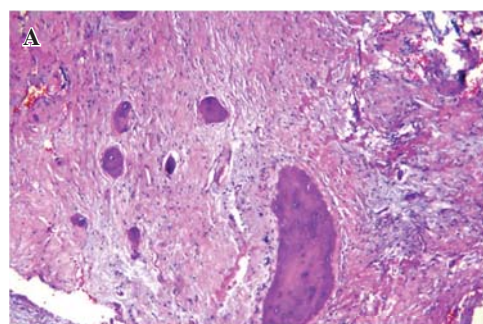
La transformación maligna del TFMLE ha sido reportada en 10-16% de los casos; los patrones histológicos incluyen osteosarcoma, histiocitoma fibroso maligno y sarcomas de alto grado.<sup>5</sup> Las lesiones sintomáticas son manejadas con legrado de las mismas, injerto óseo y/o polimetilmetacrilato y fijación; en las fracturas en terreno patológico usualmente se realiza artroplastía total de cadera.<sup>1</sup>

Desde la descripción original de la lesión, pocos casos se han agregado a la literatura mundial. Se destacan dos grandes series: Ragsdale (1993)<sup>7</sup> y Kransdorf (1999),<sup>9</sup> con 95 y 39 casos, respectivamente. La literatura mundial define a esta lesión dentro de un rango de edad de los 15 a los 75 años de edad, con una mediana de 50 años. El caso presen-



**Figura 3.**

RM. Localización de la lesión en la región intertrocanterica con reforzamiento de señal.



**Figura 4.**

Histología. **A.** Áreas de tipo displasia fibrosa, **B.** Áreas mixofibrosas, **C.** Áreas de infarto óseo, **D.** Necrosis grasa con calcificaciones. H&E 10x.

Tabla 1. Serie de casos descritos.

Autor	Año	Núm. de casos	Localización	Edad
Ragsdale	1993	95	70 Femoral proximal 2 Femoral distal 2 Tibia diafisaria 4 Humeral diafisaria 2 Cráneo	21-67 (media 43)
Kransdorf	1999	39	15 Femoral proximal (sarcoma) 30 Femoral proximal 3 Femoral diafisaria 3 Ilíaco 2 Húmero 1 Costilla	15-69 (media 42)
Matsuba	2003	2	1 Femoral proximal izq. 1 Acetábulo izq.	59-75 (media 67)
Heim-Hall	2004	4	1 Subtrocantérica der. 2 Femoral proximal izq. 1 Femoral proximal der.	37-74 (media 54)
O'Dwyer	2005	1	1 Femoral proximal izq.	51
Corsi	2006	2	2 Femoral proximal izq.	33-54 (media 43)
Nieto	2010	2	1 Femoral distal der.	50-57 (media 53)
Técualt	2012	1	1 Femoral proximal der.	80
		146	92.4% Femoral proximal	50

Tabla 2. Diagnósticos diferenciales.

Tumor	Presentación	Radiografía	Histopatología
Displasia fibrosa monostótica	Edad: 10-50 años Sexo: m:f 1:1 Hueso: f. T. Co. Cr. Dolor: no	Metadiáfisis de huesos largos, lítica, con halo escleroso y aspecto de "vidrio esmerilado" deformidad de huesos largos	Estroma fibroso, trabéculas óseas irregulares
Infarto óseo	Edad: todas Sexo: m:f 1:1 Hueso: f. T. Dolor: sí	Metadiáfisis de huesos largos, lítica, con halo escleroso y signo de "chimeña humeante"	Hueso necrótico, tejido fibroso hialino, calcificación distrófica, necrosis grasa
Encondroma	Edad: 15-40 años Sexo: m:f 1:1 Hueso: fa. H. F. T. Dolor: no	Metadiáfisis, lítica, calcificaciones centrales; signo "palomitas de maíz"	Lóbulos cartílago hialino, células dispuestas en lagunas, núcleos pequeños e hiperromáticos
Lipoma intraóseo	Edad: 5-80 años Sexo: m:f 2:1 Hueso: f. C. P. T. Dolor: no	Metáfisis, lítica, halo escleroso y seudotrabéculas; calcificación central	Tejido adiposo maduro, trabéculas óseas residuales; áreas calcificadas, necrosis grasa
Fibroma no osificante (defecto fibroso cortical)	Edad: 4-18 años Sexo: m:f 2:1 Hueso: f. T. H. Dolor: no	Metáfisis de huesos largos, lítica, expansiva, halo escleroso	Células fusiformes fibrohistiocíticas, con patrón estoriforme, células gigantes multinucleadas e histiocitos espumosos; depósitos de hemosiderina
Histiocitoma fibroso benigno	Edad: 15-60 años Sexo: m:f 1:1 Hueso: f. H. T. P. Co. Dolor: no	Metáfisis de huesos largos, lítica, expansiva, halo escleroso	Células fusiformes y áreas xantomizadas
Quiste óseo	Edad: 1-20 años Sexo: m:f 3:1 Hueso: h. F. Dolor: sí	Metadiáfisis de huesos largos, lítica, central, halo escleroso	Membrana fibrosa delgada, contenido líquido claro
Condrosarcoma	Edad: 30-60 años Sexo: m:f 2:1 Hueso: f. P. H. Dolor: sí	Metadiáfisis de huesos largos, mixta, central, erosión del endostio; signo "palomitas de maíz"	Aumento de la celularidad, atipia, binucleación; cambios mixoides

F = fémur, Fa = falange, T = tibia, Co = costilla, Cr = cráneo, P = peroné.



tado rebasa por cinco años la edad más alta de los casos descritos en la literatura (80 años de edad). Hasta el momento sólo encontramos 145 casos en la bibliografía consultada. De las lesiones, 92.4% se presentan en la región del fémur proximal y de ésta, la localización intertrocantérica es la más frecuente. La diáfisis del húmero, diáfisis de la tibia, el cráneo, el ilíaco y las costillas son otros huesos en donde se ha descrito, pero sólo representan 7.6% de todos los casos. Nosotros contribuimos a la literatura con un caso de un paciente masculino de 80 años de edad con una lesión clásica de esta entidad en la región intertrocantérica derecha, cuyas características clínicas, radiográficas e histológicas son acordes con lo reportado en la literatura mundial (Tabla 1).

El diagnóstico diferencial clínico, radiográfico e histológico se puede efectuar con displasia fibrosa, infarto óseo, encondroma, lipoma intraóseo, fibroma no osificante, defecto fibroso, histiocitoma fibroso benigno, quistes óseos, condrosarcoma (Tabla 2).

#### Bibliografía

- O'Dwyer HM, Al-Nakshabandi NA, Saliken J, Munk PL, Nielsen TO, Masri B, et al: Liposclerosing myxofibrous tumour. *European Journal of Radiology Extra*. 2005; 55: 83-7.
- Nieto A, Pérez-Andrés R, Lorenzo JC, Vilanova JC: Diagnostic imaging of liposclerosing myxofibrous tumor of bone. *Radiologia*. 2010; 52(3): 251-4.
- Corsi A, De Maio F, Ippolito E, Cherman N, Gehron-Robey P, Riminucci M, et al: Monostotic fibrous dysplasia of the proximal femur and liposclerosing myxofibrous tumor: which one is which? *J Bone Miner Res*. 2006; 21(12): 1955-8.
- Heim-Hall JM, Williams RP: Liposclerosing myxofibrous tumour: a traumatized variant of fibrous dysplasia? Report of four cases and review of the literature. *Histopathology*. 2004; 45(4): 369-76.
- Campbell K, Wodajo F: Case report: two-step malignant transformation of a liposclerosing myxofibrous tumor of bone. *Clin Orthop Relat Res*. 2008; 466(11): 2873-7.
- Gilkey FW: Liposclerosing myxofibrous tumor of bone. *Hum Pathol*. 1993; 24(11): 1264.
- Ragsdale BD: Polymorphic fibro-osseous lesions of bone: an almost site-specific diagnostic problem of the proximal femur. *Hum Pathol*. 1993; 24(5): 505-12.
- Ragsdale BD, Sweet DE, Bone IN, Henson E, Albores-Saavedra J: The pathology of incipient neoplasia. Philadelphia, PA: WB Saunders; 1986: 381-423.
- Kransdorf MJ, Murphey MD, Sweet DE: Liposclerosing myxofibrous tumor: a radiologic-pathologic-distinct fibro-osseous lesion of bone with a marked predilection for the intertrochanteric region of the femur. *Radiology*. 1999; 212(3): 693-8.
- Matsuba A, Ogose A, Tokunaga K, Kawashima H, Hotta T, Urakawa S, et al: Activating Gs alpha mutation at the Arg201 codon in liposclerosing myxofibrous tumor. *Hum Pathol*. 2003; 34(11): 1204-9.